SESSION
REANIMATION
PANCREATITES

Place de l'imagerie

Dr Olivier Ernst

CHRU de Lille

Diapositive 1

Pancréatites : place de l'imagerie

O. ERNST

Lille

Diapositive 2

Rôles possibles de l'IMAGERIE

- **Affirmer le dg**
- **Orienter le dg étiologique**
- **"Stadifier" la gravité (valeur pronostique)**
- **Détecter les complications**
- **Suivre l'évolution**
- **Thérapeutique**

Diapositive 3

Differentes techniques d'imagerie : Interêts ?

- ASP
- Echographie
- TDM
- IRM
- Artériographie coelio-mésentérique

Diapositive 4

ASP

- Normal
- Anse sentinelle
- Iléus reflexe

===>> Examen OBSOLETE

Diapositive 5

Echographie

- Intérêt diagnostique :

Exploration de la région pancréatique :

possible dans 40% des cas

===>>> peu performante

Diapositive 6

Echographie

- **Intérêt potentiel :**
  Orienter vers une étiologie biliaire
  - **Lithiase de la VBP**
    - **Se = 30%** *ANAES 2001*

➡ **utilité à la phase initiale ?**

Diapositive 7

Arguments en faveur de l'origine biliaire :

Score clinico-biologique de Blamey

- **Âge > 50, F, amylasémie > 13N, ALAT > 2N, PAL > 2,5N**
- **Si 3 ou plus efficacité diagnostique 77%**

Blamey SL et al. The early identification of patients with gallstone associated pancreatitis using clinical and biochemical factors only. Ann Surg. 1983 Nov;198(5):574-8

ANAES* **ALAT > 3N** **VPP : 95%**

** Agence Nationale d'Accréditation et d'Evaluation en Santé*

Echographie **Se : 25%**

Elmas N. The role of diagnostic radiology in pancreatitis. Eur J Radiol. 2001 May;38(2):120-32.

Diapositive 8

• Echographie ?

Résultats décevants pour la recherche de lithiase de la VBP

"Lithiase vésiculaire n'affirme pas l'origine biliaire,
Echographie vésiculaire normale n'exclut pas l'origine biliaire"

ANAES 2001

SEULE APPLICATION : RECHERCHER UN CALCUL VÉSICULAIRE AVANT EVENTUELLE CHOLECYSTECTOMIE

Diapositive 9

SCANNER

Diagnostic ±

Pronostic extension +++

Complications +++

Diapositive 10

Scanner diagnostic

Diapositive 11

Tableau typique de PA clinique et biologique

Douleur abdominale aiguë évocatrice
Lipasémie > 3N

- Imagerie à but diagnostique non indiquée
- TDM réalisée au mieux 72H après le début des douleurs

*conf de consensus ANAES 2001
*Balthazar et al. Acute pancreatitis:Assessment of severity with clinical and CT evaluation. Radiology 2002;223:603-13

BILAN INITIAL des lésions de pancréatite

! TDM trop précoce : risque de sous estimer les lésions

Diapositive 12

Tableau typique de pancréatite aigue
lipasémie à 13050 - amylasémie 2000

TDM à J1

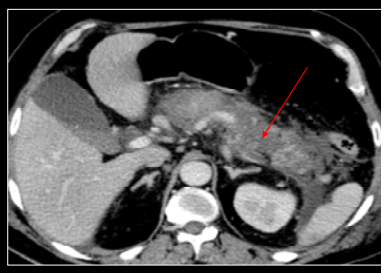

TDM à J3 Apparition d'une importante nécrose de la glande

Diapositive 13

Tableau atypique de PA
doute diagnostique

Lipasémie < 3N

- **TDM :**

examen de référence à la phase initiale

DIAGNOSTIC +
DIAGNOSTIC DIFFÉRENTIEL

Diapositive 14

Scanner pronostic

Diapositive 15

- **Gravité / Pronostic**
  - **Index de sévérité TDM**
  - **Balthazar + nécrose**

Diapositive 16

Index de sévérité en TDM

apprécier au mieux à J3 de l'évolution

- **Inflammation pancréatique et péripancréatique**
  - **A** pancréas normal (0pt)
  - **B** élargissement du pancréas (1 pt)
  - **C** pancréas hétérogène avec densification de la graisse péri-pancréatique (2 pts)
  - **D** coulée péri-pancréatique unique (3 pts)
  - **E** coulées de nécrose multiples ou présence de bulles d'air au sein d'une collection (4 pts)

Diapositive 17

Index de sévérité en TDM

- **Pourcentage de nécrose**
  - pas de nécrose 0 pt
  - nécrose < 30% 2 pts
  - nécrose 30-50% 4 pts
  - nécrose > 50% 6 pts

➡ **Index de sévérité**

	morbidité %	mortalité %
< 3 pts	8	3
4-6 pts	35	6
7-10 pts	92	17

Diapositive 18

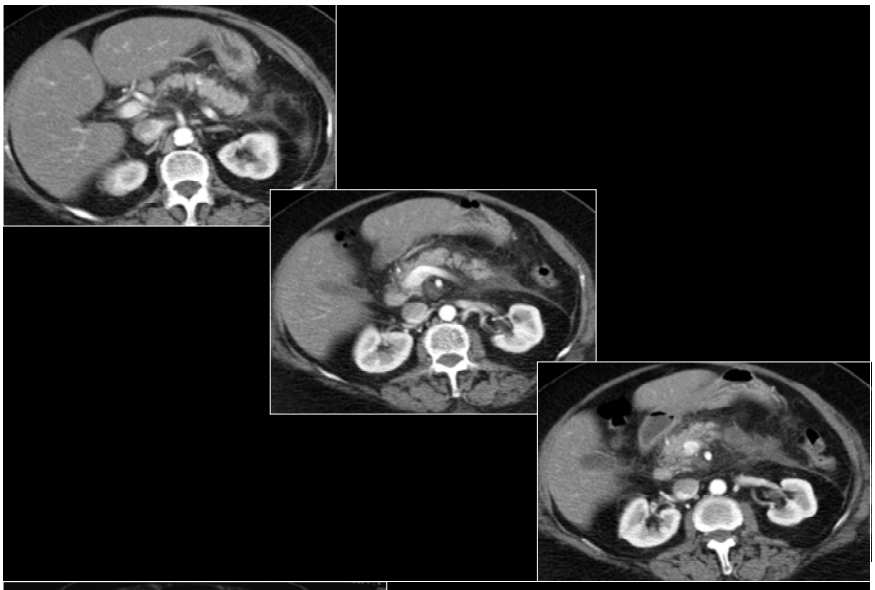

Diapositive 19

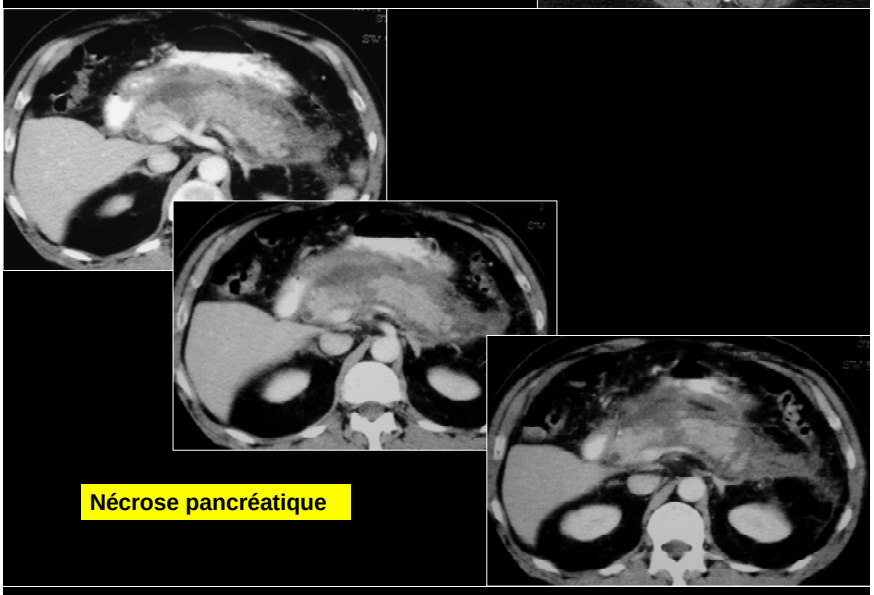

Diapositive 20

Scanner et complications

Diapositive 21

Infection des coulées de nécrose

- **infection 3 à 21% (30-70% PA nécrosantes)**
  - **risque dès la 1ere sem**
  - **risque croit jusqu'à la 3e sem d'évolution**

Seul signe scanographique : bulles
=> Peu sensible

Diapositive 22

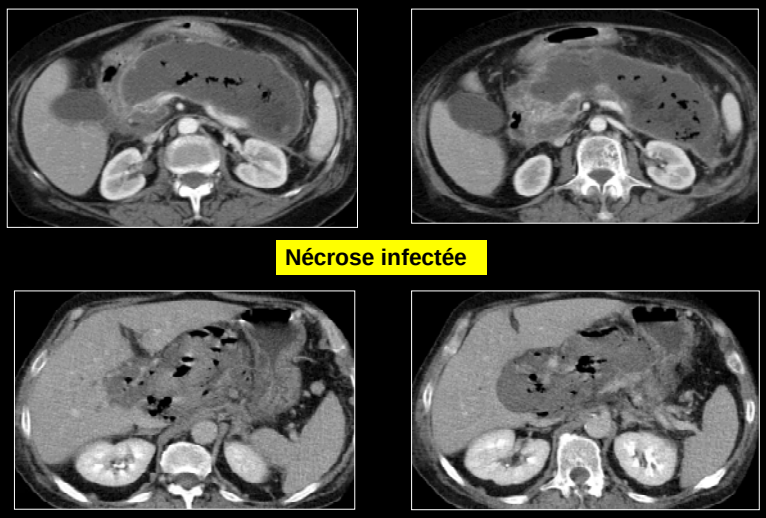

Diapositive 23

Infection des coulées de nécrose

Seul signe scanographique : bulles
=> Peu sensible (20 30 %)

=> ponction bactériologique si doute

! Si nécrose non infectée la ponction risque de l'infecter.

=> ponction uniquement si entraîne modification thérapeutique

Diapositive 24

Drainage des coulées

Uniquement si nécrose infectée

Nécessite

Un radiologue habitué

Une réanimation adaptée

Diapositive 25

– **Drainage percutané**

- **alternative au drainage chirurgical**
- **si collection infectée et *voie d'abord radiologique appropriée***
- **Cathéter type « queue de cochon », de calibre suffisant 14-16F, double voie (irrigation)**

Ring-McLean / Cook

Diapositive 26

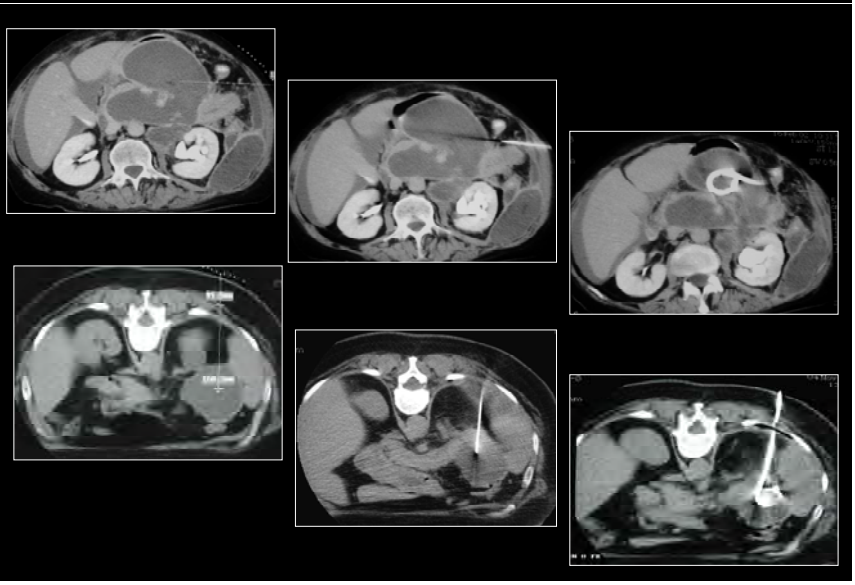

Diapositive 27

- Longue durée :10j-3 semaines en moy.
- Prise en charge de réanimation spécifique +++
- Résultats :
  - taux de succès : 32-90%

Lee et al. Percutaneous intervention in acute pancreatitis. Radiographics 1998; 18:711-724

- Complications :
  - fistule digestive, surinfection, hémorragie

Diapositive 28

Complications artérielles

Faux anévrisme ou rupture directe

Artères splénique, gastroduodénale, branches de la mésentérique supérieure…

LOCALISATION : scanner +++

Diapositive 29

Hémorragie gastrique

RIEN

sur la série diagnostique…

Réalisée dans l'artère hépatique et dans les autres artères du tronc coeliaque.

Diapositive 30

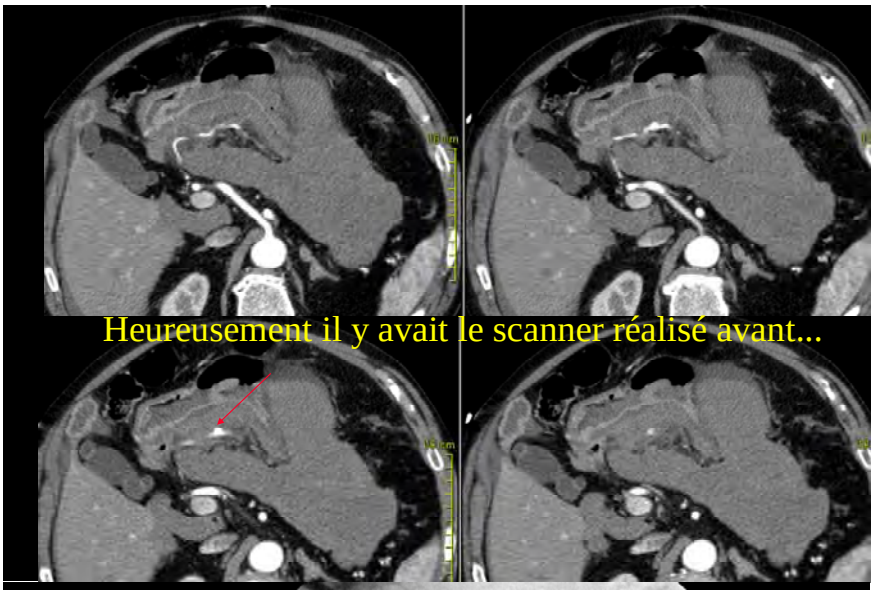

Diapositive 31

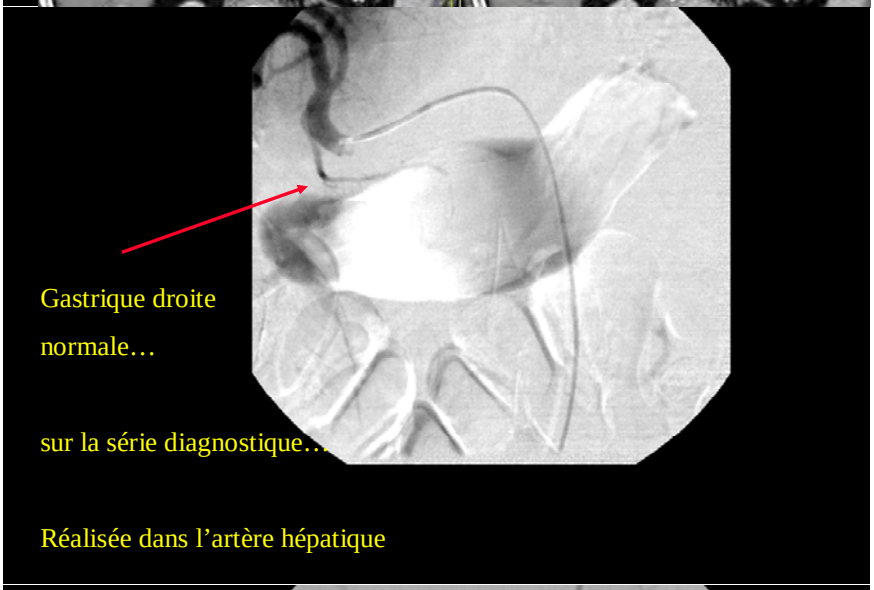

Diapositive 32

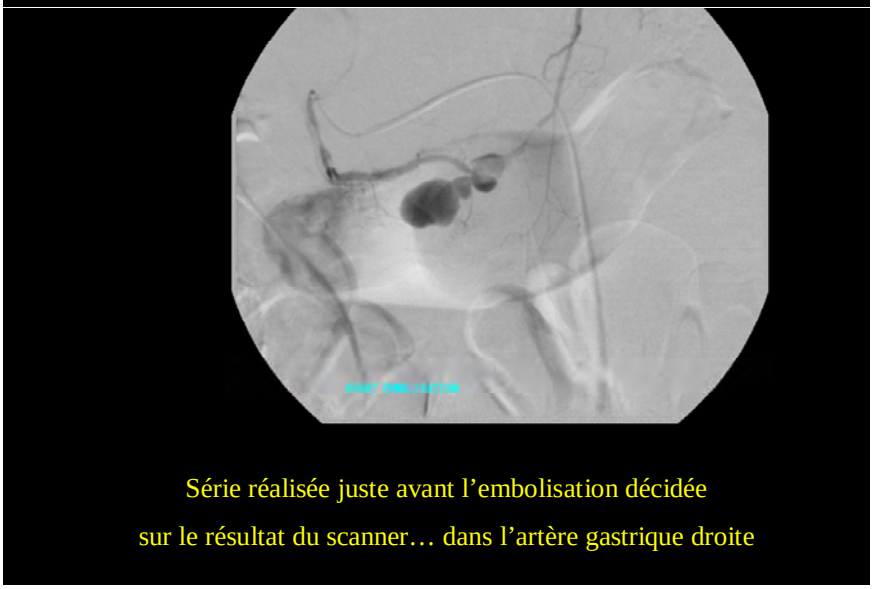

Diapositive 33

Thrombose veineuse

Diagnostic par scanner

Risque d'hémorragie digestive par hypertension portale

Scanner

Diapositive 34

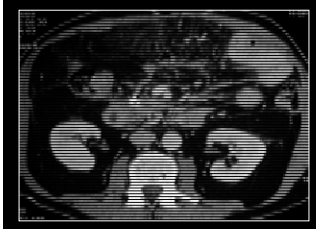

Thrombose mésentérique et portale

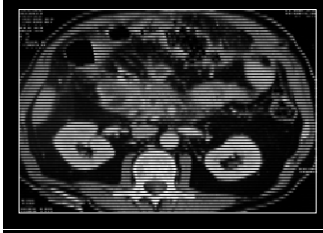

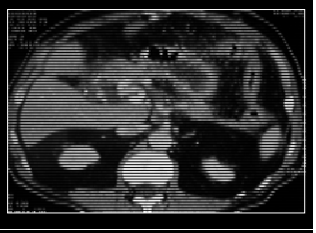

Diapositive 35

TDM

– **Spléniques**
- **infarctus splénique +++**

- **collection splénique sous capsulaire**

- **hématome splénique**

Diapositive 36

TDM

– **Hépatiques**
  - **nécrose hépatique**

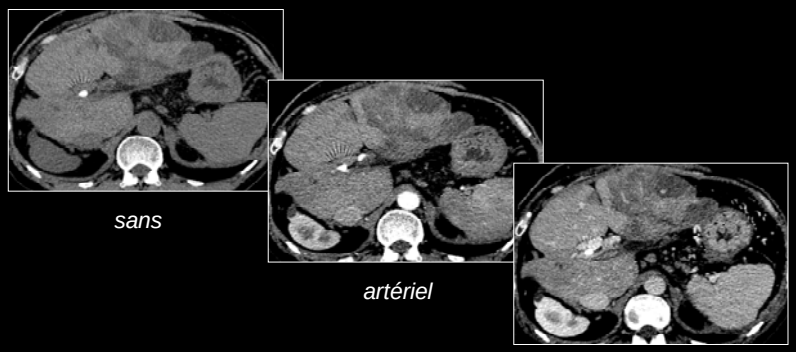

sans *artériel* *veineux*

Diapositive 37

TDM

– **Rénales**
  - **sténose urétérale**
  - **thrombose veine rénale**
  - **collection périrénale**

– **Sténose digestive :**
  - **duodénale (D2, D3) et angle colique gauche**

– **Pseudokyste pancréatique**
  - **4-6 semaines après épisode initial**
  - **organisation d'une coulée nécrotique**
  - **10 à 25% des PA nécrosantes**

Diapositive 38

Artériographie coelio-mésentérique

- **A visée diagnostique**

AUCUNE indication en 2009

- **A visée thérapeutique : Embolisation après TDM +++**
  – **pseudoanévrisme**
  – **opacification d'un pseudokyste à la phase artérielle**
  – **extravasation de produit de contraste**

Diapositive 39

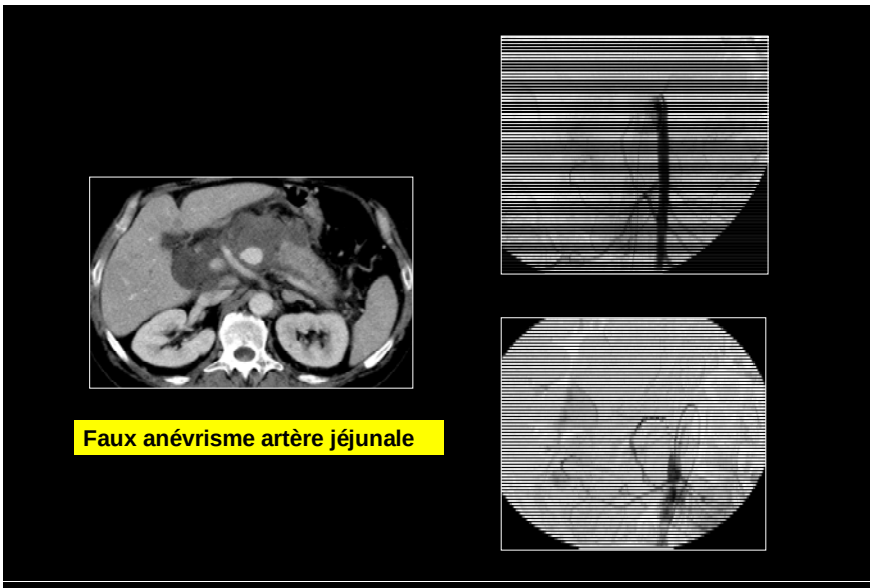

Diapositive 40

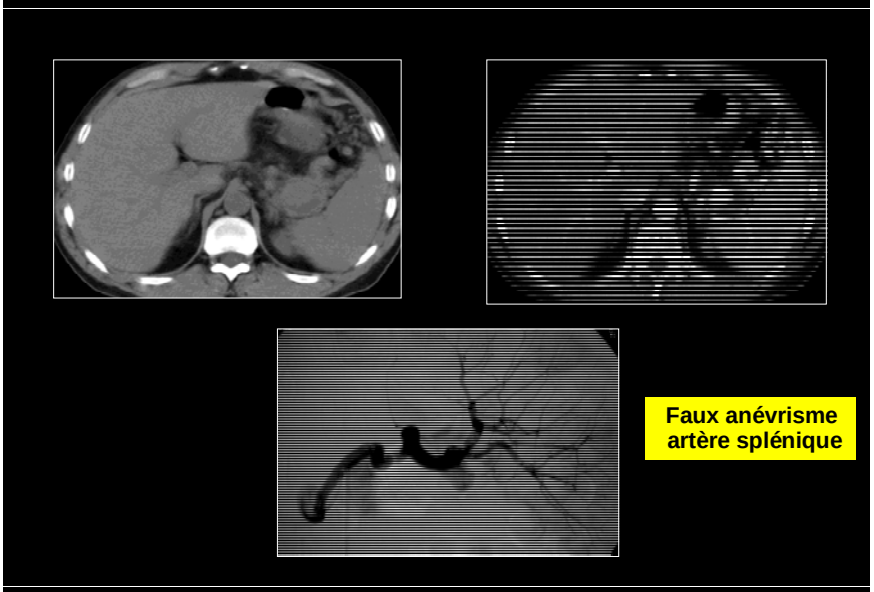

Diapositive 41

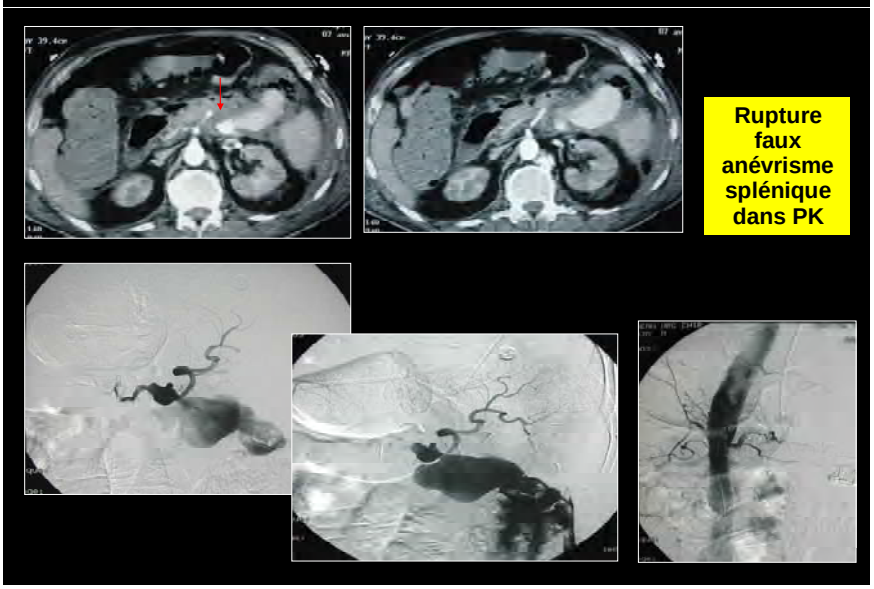

Diapositive 42

CAT ?

Diapositive 43

SCANNER
EXAMEN DE REFERENCES

Scanner obligatoire pour toute pancréatite

Au mieux à J3

Et ensuite ????

dès qu'une complication survient....

Produit de contraste iodé

Diapositive 44

Examens obsolètes

ASP

ECHOGRAPHIE (sauf vésicule)

Artériographie diagnostique