Playdoyer pour intercricothyrotomie

Abord trachéal en 2014

Abord trachéal

- Larynx et trachée parties les plus accessibles arbre aérien
- Abord trachéal est au médecin ce que la trachéotomie est au chirurgien

- Technique :
  - Abord membrane intercricothyroidienne ↔ Trachéotomie en 2eme intention
  - 1ers anneaux trachéaux

- Terme générique :
  - Cricothyrotomie
  - Coniotomie
  - Intercricothyrotomie
  - Abord translaryngé
  - Ventilation ou oxygénation transtrachéale ou laryngée = exclusivité ORL et JVHF

Conférence d'experts 1996

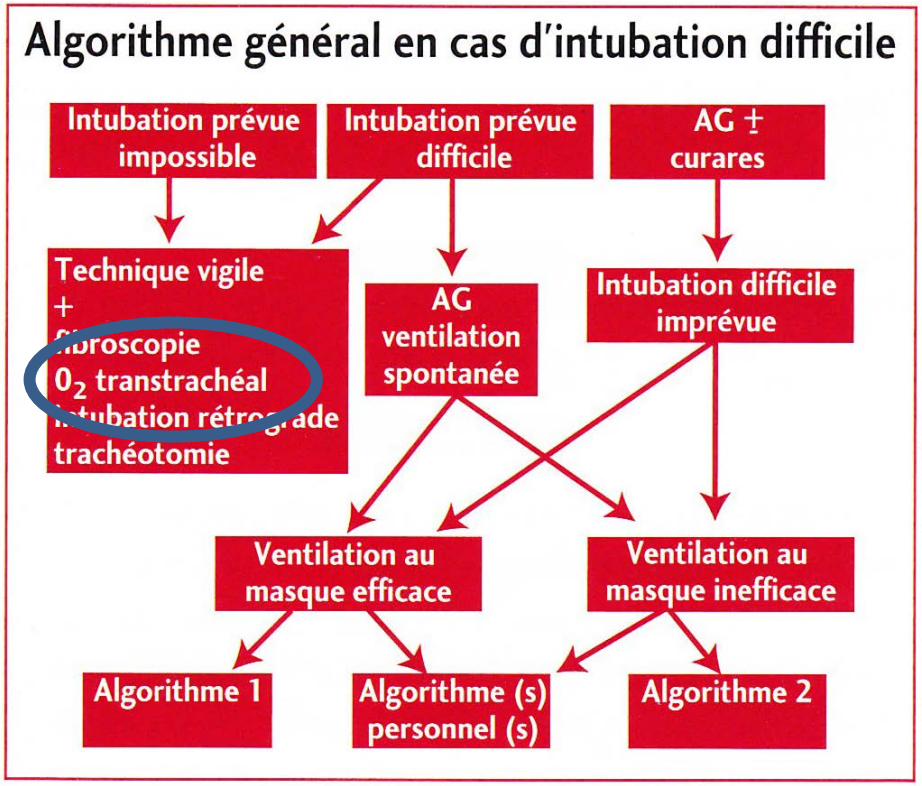

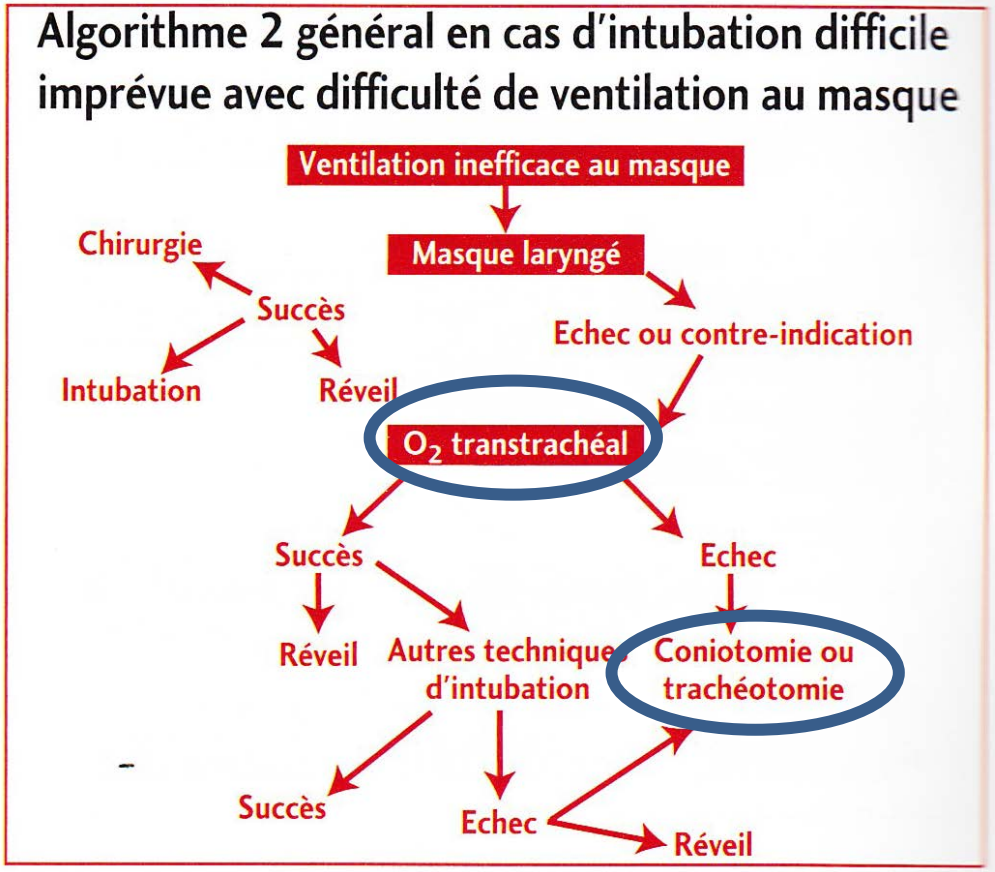

Conférence d'experts 2006

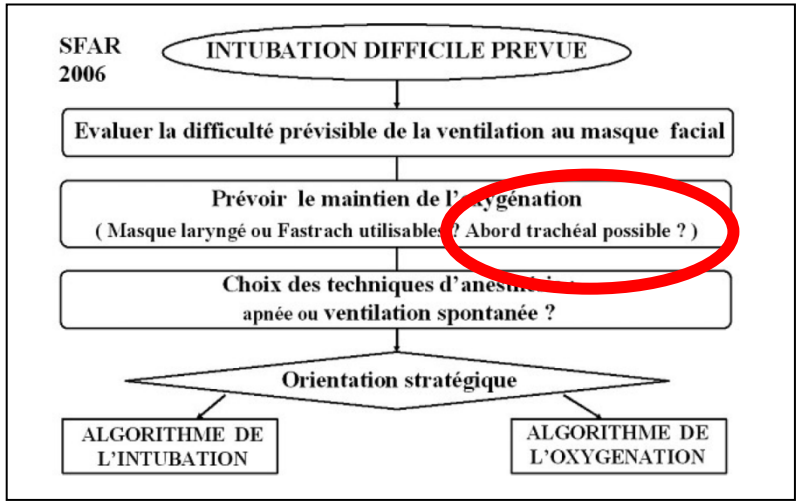

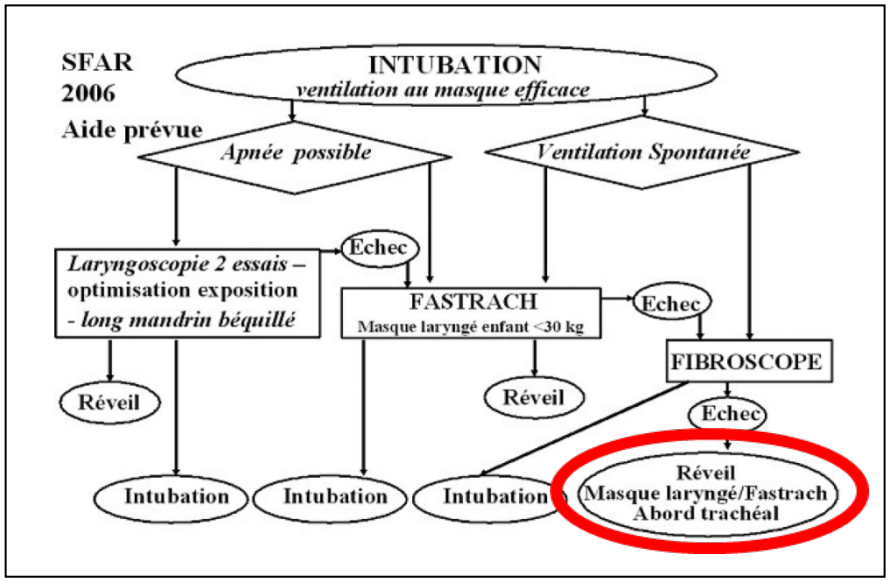

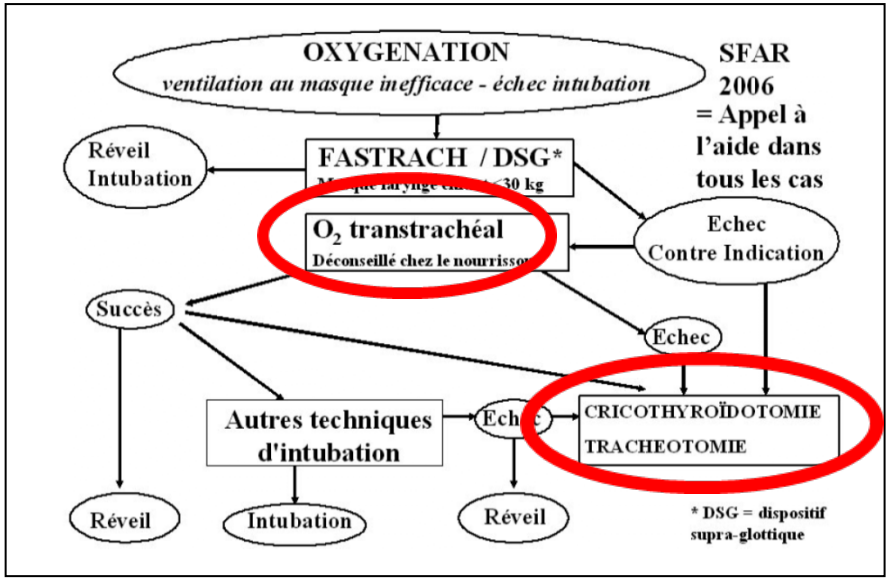

Conférence d'experts 2006

Question 4
Quel matériel d'intubation et de ventilation ?
Composition du chariot d'intubation difficile.

Le choix des dispositifs constituant un chariot d'ID doit tenir compte des algorithmes de l'équipe d'anesthésie et doit permettre de faire face à toutes les situations. La formation de tous les opérateurs susceptibles de les utiliser est impérative (grade E).

Une lame métallique doit être préférée à une lame plastique à usage unique en cas de laryngoscopie prévue difficile ou d'intubation en urgence (grade C).

Pour réaliser une oxygénation transtrachéale, il est recommandé de n'utiliser que du matériel conçu et validé pour cet usage (grade E).

L'emploi de matériel à usage unique doit être privilégié à niveau de performance technique et de sécurité d'utilisation équivalents à celui des dispositifs réutilisables.

Le matériel de prise en charge d'une ID doit être regroupé dans un chariot ou dans une valise facilement identifiable et utilisable à tout moment du jour et de la nuit (grade E). La composition du chariot d'ID recommandée par le groupe d'experts figure en annexe.

En pédiatrie, le matériel doit être adapté à la taille de l'enfant, chez le nourrisson la lame droite de Miller peut être utile. Le masque laryngé pour intubation (MLI type Fastrach) ne peut être utilisé qu'à partir de 30 kg. L'oxygénation transtrachéale et la cricothyroïdotomie ne sont pas conseillées chez le très jeune enfant (grade E).

Un set de cricothyroïdotomie est conseillé dans la mallette d'ID en médecine d'urgence (grade E).

Equipement des unités

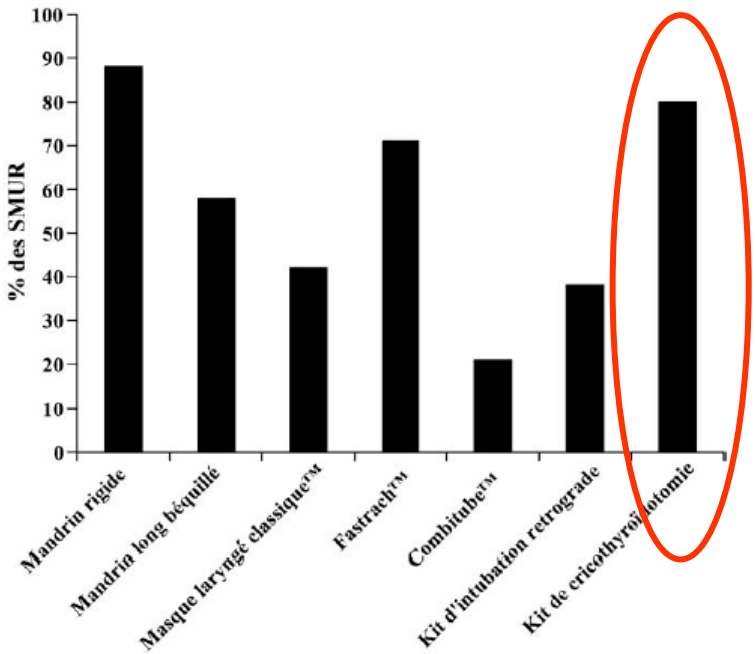

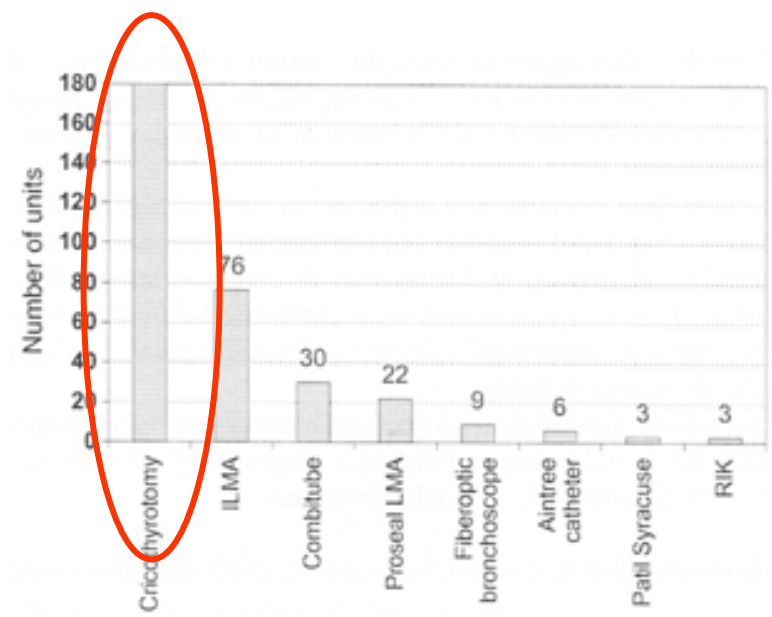

Enquête nationale sur la prise en charge de l'intubation difficile en médecine d'urgence préhospitalière

Rusan M, Sende J, Dhonneur G, Jabre P, Chollet-Xémard C
Ann Fr Anesth Reanim, 2009; 28(3): 302-6

A United Kingdom national obstetric intubation equipment survey

Bullough AS, Carraretto M
Int J Obstet Anesth. 2009 Oct;18(4):342-5

FORMATION ?

APPLICATION ?

ENTRAINEMENT ?

L'anatomie

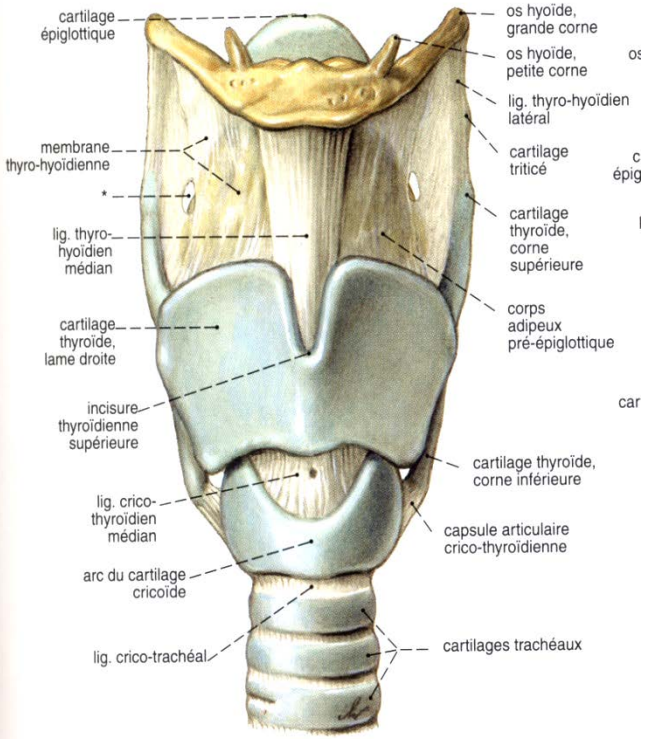

Fig. 229 Larynx ; os hyoïde ; trachée ; vue ventrale.
Le corps adipeux pré-épiglottique remplit l'espace compris entre la membrane thyro-hyoïdienne et l'épiglotte.

* Passage pour l'a. et la v. laryngée supérieure et pour le r. interne du n. laryngé supérieur.

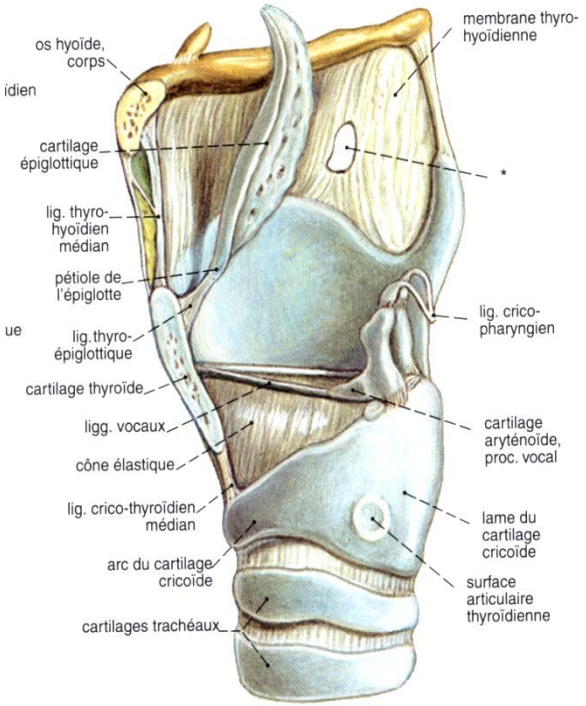

Fig. 230 Larynx ; os hyoïde ; résection sur la ligne médiane, de la partie supérieure du larynx et de l'os hyoïde ; les deux cartilages aryténoïdes, le cartilage cricoïde et les cartilages trachéaux sont conservés en entier.

* Passage pour l'a. et la v. laryngée supérieure et pour le r. interne du n. laryngé supérieur.

L'anatomie

- Etude de 13 cadavres frais à température ambiante
  - Hauteur :
    - 8 – 19 mm (moy 13,69 ± 0,96 mm)
  - Espace entre muscles cricothyroïdiens :
    - 9 à 19 mm (moy 12,38 ± 0,91 mm)
  - Distance partie haute / Corde Vocale :
    - 9,78 ± 0,52 mm

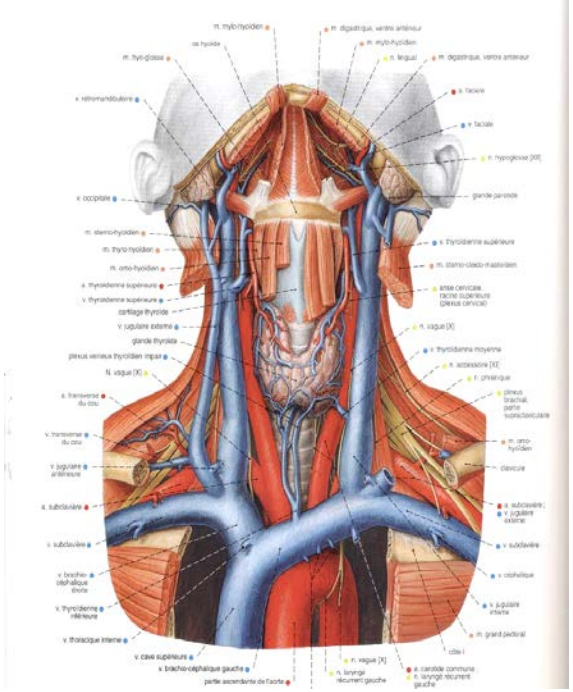

Importance du réseau veineux

Inégalité de l'anatomie !

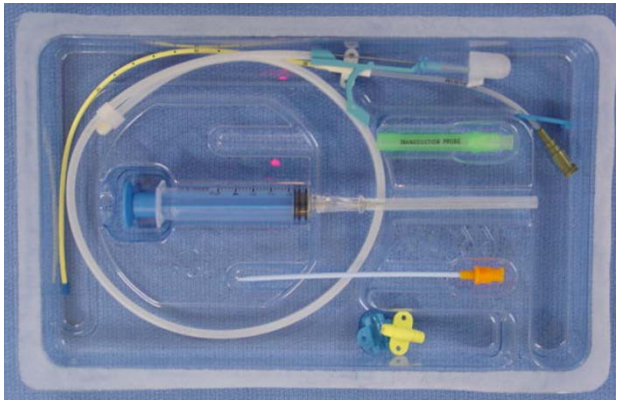

Méthode de Seldinger

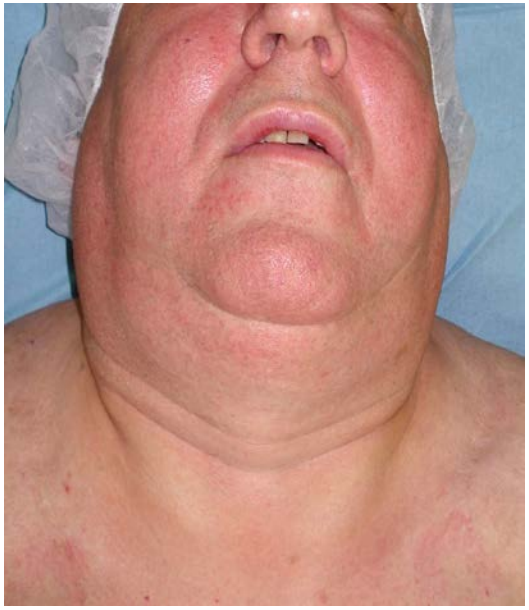

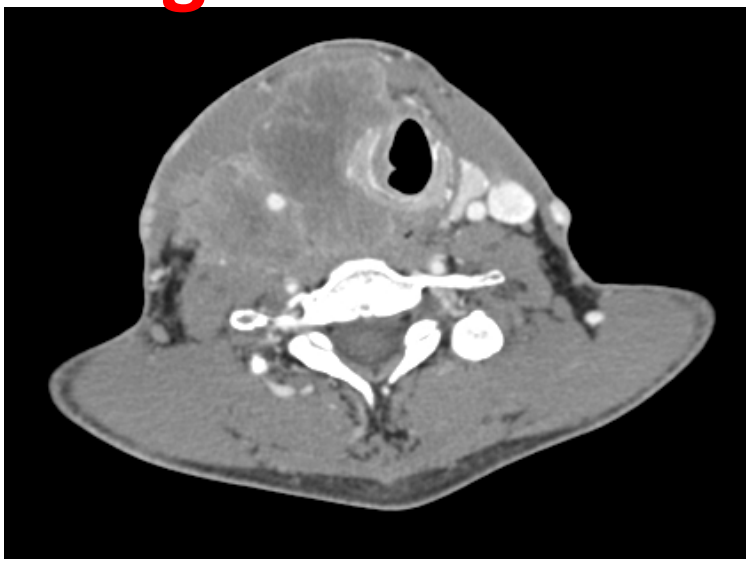

41.26 mm
18 cm

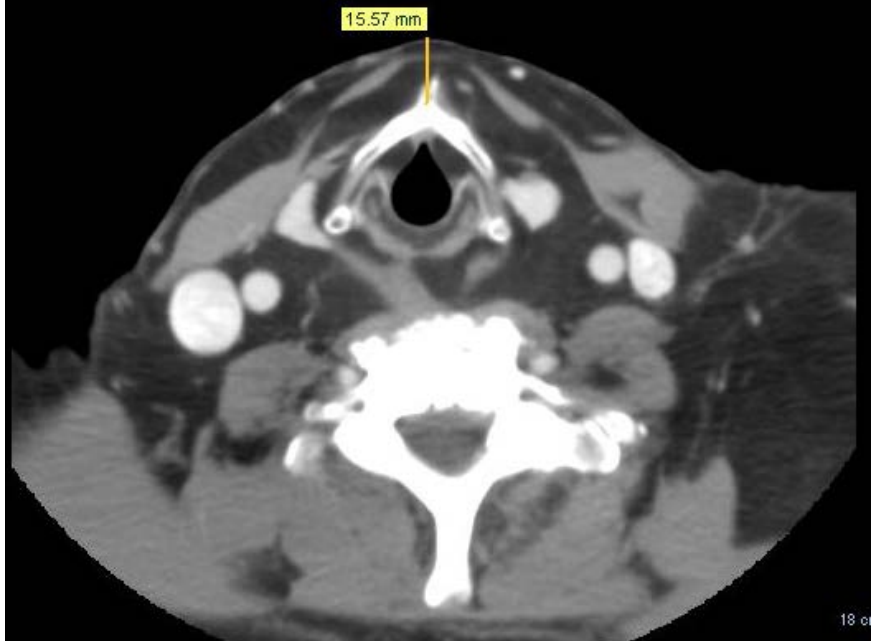
15.57 mm

Epaisseur Espace Pré-membranaire

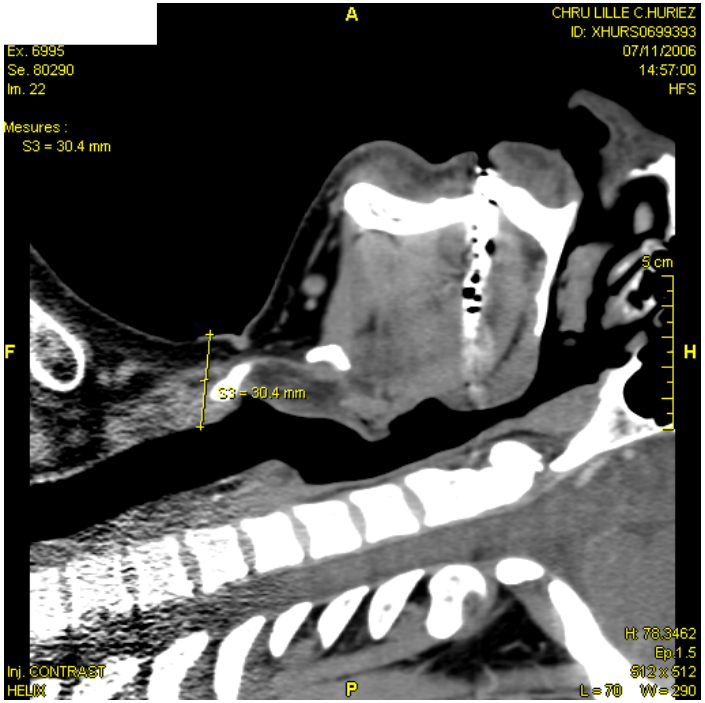

Taille 176 cm - Poids 100 kg - BMI = 32

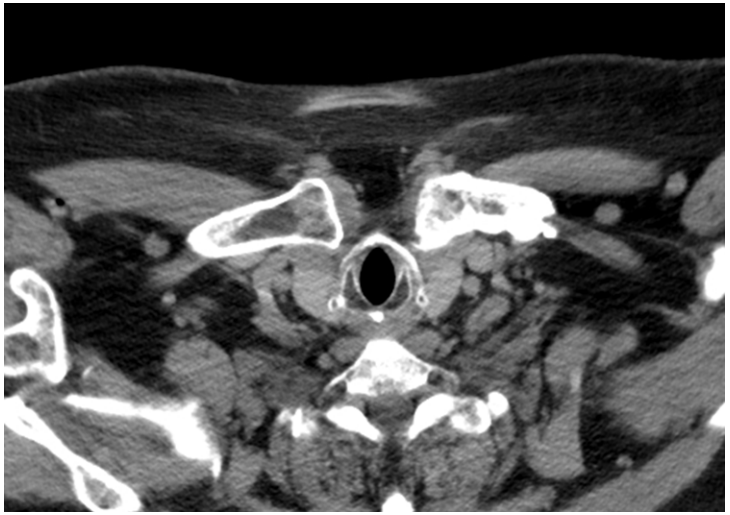

168 cm
111 kg
BMI = 40

Quels patients ou situations à risque

- ORL
- Obèses
- Parturientes

Quelles prothèses choisir ?

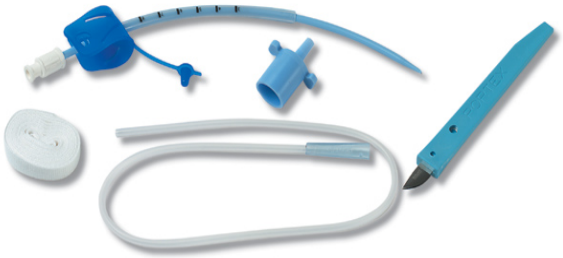

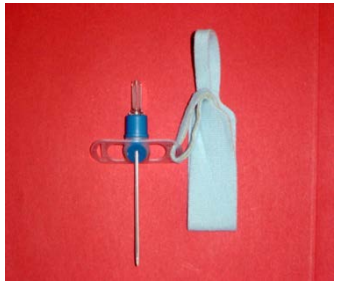

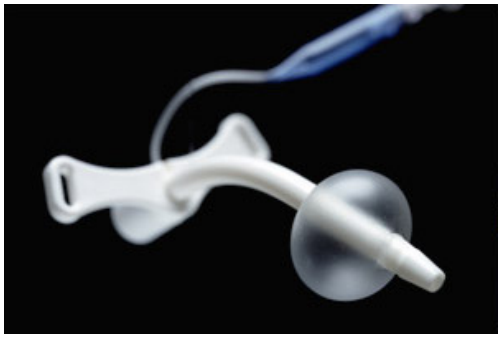

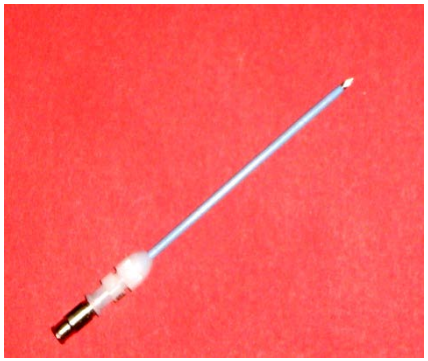

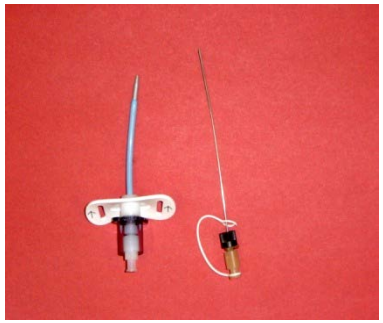

Face à l'urgence, oubliez !



Difficult Airway Society

Jet ventilation seule technique de ventilation permettant de délivrer un volume suffisant / canules ou cathéter < 2 mm

Difficult Airway Society guidelines for management of the unanticipated difficult intubation.

Henderson JJ, Popat MT, Latto IP, Pearce AC. Anesthesia 2004 ; 59 : 675-94.

Failed emergency transtracheal ventilation trought a 14-gauge intravenous catheter.

Metz S, Parmet JL, Levitt JD. J Clin Anesth 1996 ; 8 : 58-62.

Airflow efficacy of ballpoint pen tubes : a consideration for use in bystander cricothyrotomy

Owens D, Greenwood B, Galley A, Tomkinson A, Wolley S

Emerg Med 2010; 27 : 317-20

Physiologie ventilation

Neff CC, J Trauma,1983 - Moutons anesthésiés 50 kg

	15 G 1,4 mm	≥ 2,5 mm	≥ 3 mm
Oxygénation	Pression insufflation = 5 Bar	Autoinsufflateur FiO_2 = 100 %	Ventilation spontanée FiO_2 air ambiant
Elimination CO_2	Pression insufflation = 3,5 Bar	→	→
Travail inspiratoire			→
Expiration	Fréquence < 20 cycles / mn Diamètre interne le plus gros possible		

L'Urgence

→

Prothèses au diamètre le plus gros possible

Les canules à ballonnet

Melker emergency Cricothyrotomy catheter

(Cook)

I.D. : 5 mm

Portex Cricothyrotomy Kit

(Smiths)

I.D. : 6 mm

Quicktrach II

(VBM)

I.D. : 4 mm

Caractéristiques des canules à ballonnet

	Longueur totale	Longueur utile = Distance collerette/ballonnet
Quicktrach (Ø 4 mm)	6.3	2.8
Melker (Ø 5 mm)	8.7	5
PCK (Ø 6 mm)	8.8	4.7

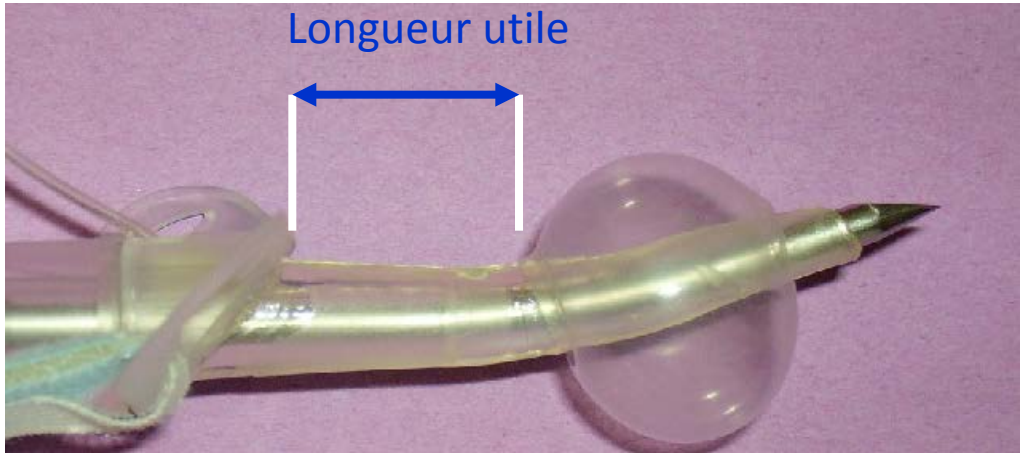

Cela vous semble gros !

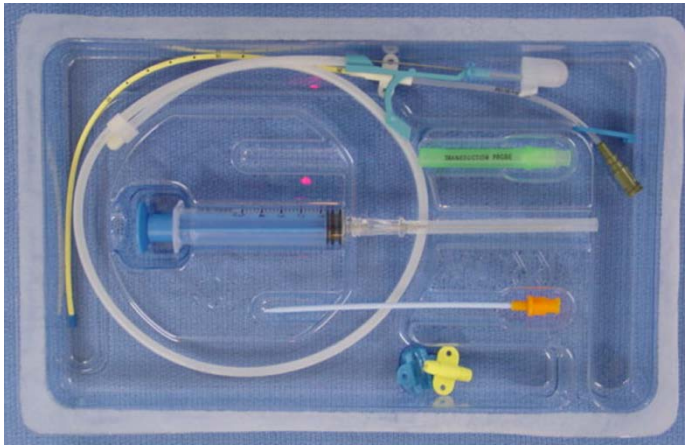

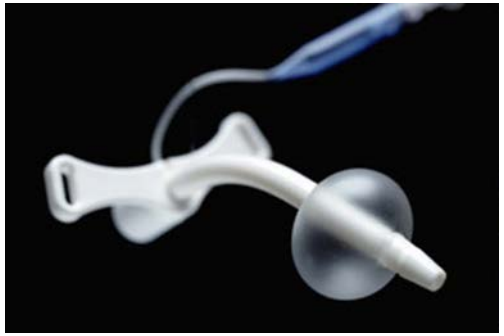

Comparaison of three cuffed emergency percutaneous cricothyroidotomy devices to conventional surgical cricothyroidotomy in a porcine model

Murphy C – Br J Anaesth. 2011; 106(1): 57-64

- Melker ballonnet
- Quicktrach 2
- PCK
- Cricothyrotomie chirurgicale

- Larynx de porc
- Modèle de trachée

- 20 anesthésistes

	PCK	Melker	Quicktrach 2	Chir
Taux succès	12 (60%)	20 (100%)	19 (95%)	19 (95%)
Durée CTO	181 (71 – 300)	94 (77-132)	52 (38-77)	59 (41-127)
Nbre tentatives				
1	9	15	15	14
2	5	4	5	4
≥ 3	6	1	0	2
Lésions mur post	2	0	0	0
Score de Difficulté	5.7	2.8	4.8	3.1
Choix	4	1	3	2

Comparatif sur simulateur humain

Vadodaria B.S., Anaesthesia, 2004 ; 59 : 73-79

Condition :

- Ballon auto-insufflateur : O_2 – 15 l/mn
- Pression inspiratoire adéquate – Expiration 4 s
- Fréquence respiratoire 10 – 12 c/mn

	Melker	Quicktrach	Cathéter Enk	Patil
Bonne position	10	10	4	6
Insertion facile	10	10	9	3
Ventilation facile	10	10	1	2
Fixation facile	10	10	0	4
Mise en place avec succès	10	10	10	8
Temps de mise en place (s)	38 (30-54)	51 (42-73)	102 (75-116)	123 (74-147)
$Pa0_2$ > 13,3 kPa avec succès	10	10	4	6
Temps pour $Pa0_2$ > 13,3 kPa	130 (111-180)	58 (50-86)	185 (85-329)	140 (115-210)

Discussion

Quicktrach > Melker > Patil > Enk

A quel moment ?

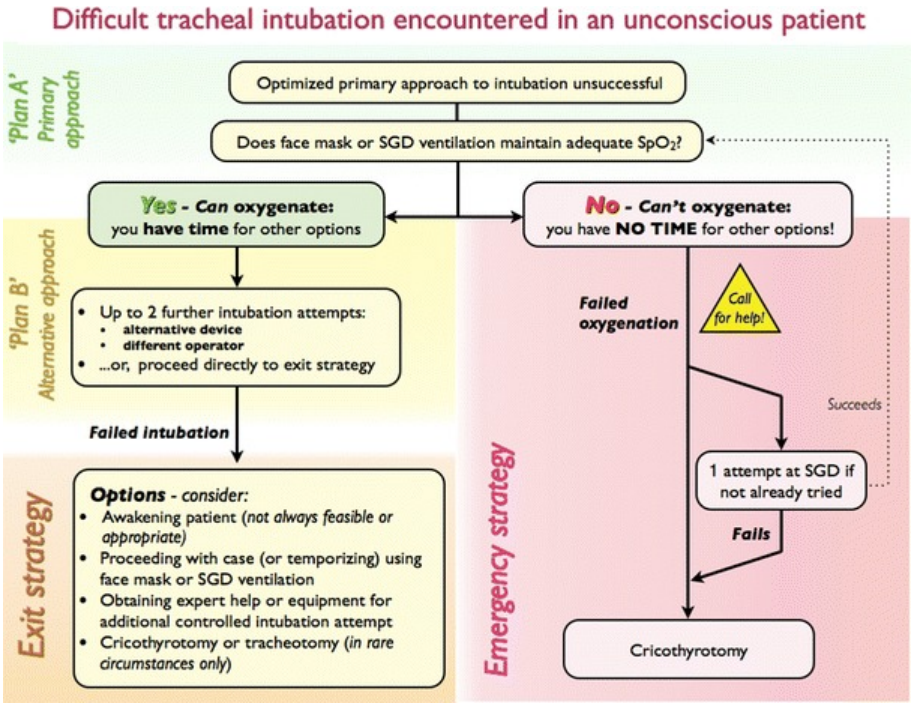

Can J Anesth/J Can Anesth (2013) 60:1089–1118
DOI 10.1007/s12630-013-0019-3

SPECIAL ARTICLE

The difficult airway with recommendations for management – Part 1 – Difficult tracheal intubation encountered in an unconscious/induced patient

Prise en charge des voies aériennes – 1re partie – Recommandations lorsque des difficultés sont constatées chez le patient inconscient/anesthésié

J. Adam Law, MD · Natasha Broemling, MD · Richard M. Cooper, MD · Pierre Drolet, MD ·

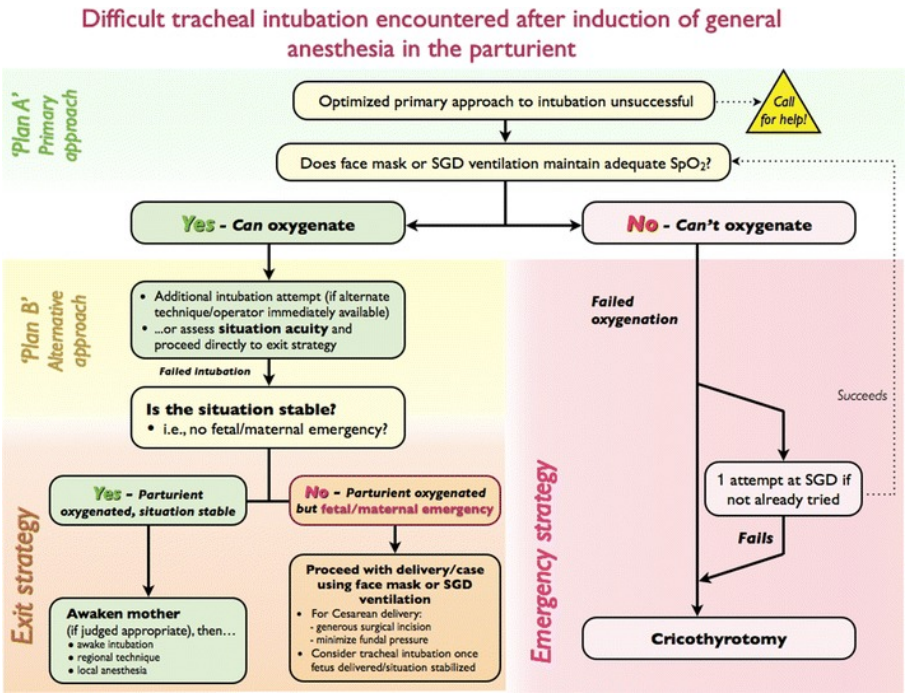

Curr Opin Crit Care. 2013 Feb;19(1):9-15. doi: 10.1097/MCC.0b013e32835c6014.

Techniques for the difficult airway.

Niven AS[1], Doerschug KC.

RÉSUMÉ: Une approche systématique à l'intubation qui met l'accent sur la planification et le travail d'équipe peut réduire les complications d'intubation. L'utilisation précoce d'un EGA ou cricothyroïdotomie peut réduire les complications lorsque l'oxygénation est insuffisante. Utilisation d'une bougie de gomme élastique ou dispositif optique indirecte est également associée à un taux élevé de succès de l'intubation lorsque oxygénation de permis.

Prévention ventilation impossible ?

Masui. 2013 Dec;62(12):1406-9.

[Two patients with CICV (cannot intubate cannot ventilate) rescued by cricothyrotomy].

[Article in Japanese]

Morishima K, Kurita S, Yamama Y, Nakatani K.

Canule de Arndt (Seldinger)

Résumé

Le premier cas était une femme de 69 ans souffrant de polyarthrite rhumatoïde subir postérieure occipito-cervicale fusion. Bien que l'opération a été effectuée avec succès, obstruction des voies respiratoires développé immédiatement après l'extubation. Son obstruction des voies aériennes supérieures est probablement venu pharyngolaryngée œdème. Le deuxième cas est un homme de 59 ans souffrant de diabète sucré de subir fusion cervicale antérieure. Le jour de la chirurgie, il se plaignait de la dyspnée et son cou était gonflé par un hématome. Nous avons utilisé des tubes de cricothyrotomie (Mini-Trach II) dans ces deux patients présentant une obstruction des voies aériennes supérieures post-opératoire et réalisé aider ventilation par le tube. Après le démarrage de la ventilation par Mini-Trach II, nous avons réussi à l'intubation. Nous les croyons que cricothyrotomy dans les mains bien formés peut être utilisé en toute sécurité pour la gestion du patient avec une intubation difficile.

La litterature

Cricothyrotomie préhospitalière : à propos d'un cas

Prehospital cricothyrotomy: a case report

F. Battefort[a,*], V. Bounes[a], M. Pulcini[b], C.-H. Houze-Cerfon[a], J.-L. Ducassé[a]

Cricothyrotomie préhospitalière pour obstruction néoplasiques des voies aériennes

Nguyen L, Ann F Anesth Reanim 2009;28(8): 889-891

Primary emergency surgical airway for trismus caused by electrical burn

Colin A. Graham *, Ada H.Y. Yu, Stewart S.W. Chan, Timothy H. Rainer

Gestion des voies aériennes chez un patient avec plaie cervicale pénétrante

Zidouh S, Ann F Anesth Reanim 2007;26(7-8):717-8

Épiglottite aiguë obstructive en réanimation : stratégie pour une intubation à haut risque

Acute obstructive epiglottitis in intensive care unit: Which airway management strategy?

M. Lilot, F. Petitjeans, P.-F. Wey, O. Eve, M. Puidupin *

Vet Rec. 2014 Jan 4;174(1):17. doi: 10.1136/vr.101244. Epub 2013 Nov 25.

Cricothyrotomy: possible first-choice emergency airway access for treatment of acute upper airway obstruction in dogs and cats.

Hansen IK[1], Eriksen T.

Apprentissage

Entraînement à la Cricothyroidotomie sur mannequin

102 anesthésistes – 10 tentatives successives - Kit Melker I.D. 4 mm

Wong DT, Anesthesiology 2003, Toronto

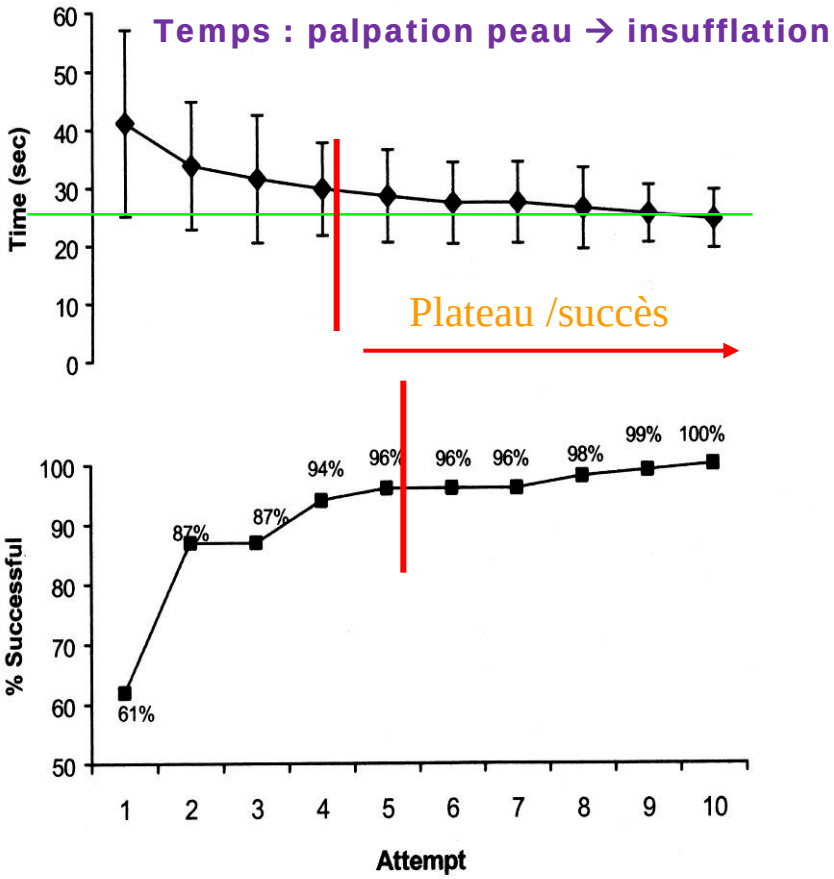

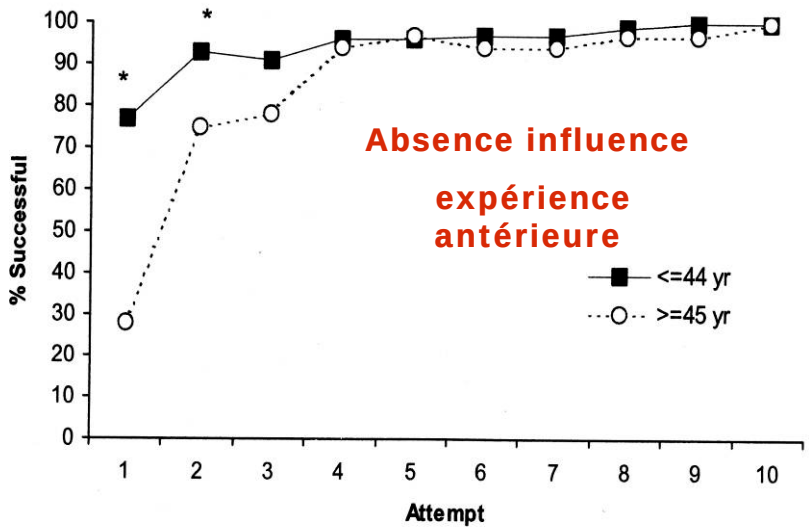

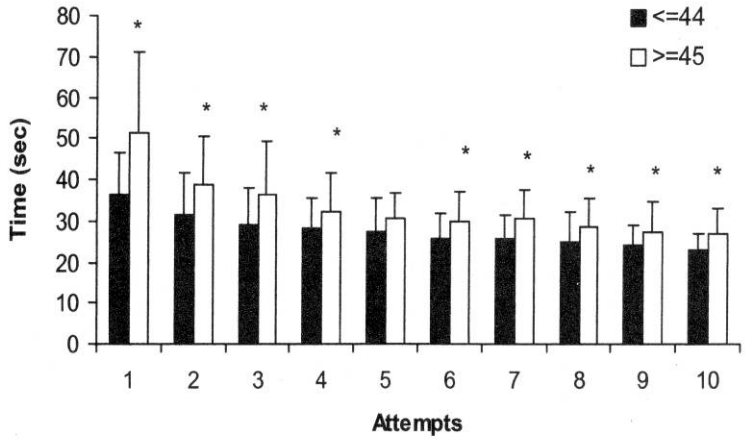

Performance est “pratique répétée” dépendant au détriment expérience sporadique

Ateliers « intubation difficile » : impact sur la connaissance et les pratiques

Bally B, Ann Fr Anesth Reanim, 2007; 26(7-8): 633-37

- Méthode
  - Formation ID (théorie + ateliers) / n=107 anesthésistes
  - Analyse pré et post formation et 3 mois après (QCM et questionnaires)
- Résultats immédiats
  - 75 % envisager modification pratique
  - 40 % souhaiter formation théorique complémentaire
  - 65 % souhaiter formation pratique
- Résultats à 3 mois (32 réponses)
  - 25 gestion intubation difficile associée à 6 ventilation difficile
  - Gestion de ces difficultés : Mandrin long béquillé – Fastrach – Fibroscope
  - Aucun abord trachéale de sauvetage (cricoThyrotomie ou ventilation transtrachéale)
  - Mais signalement
    - 8 épisodes désaturation $SpO_2 < 90$ %
    - 3 échecs intubation dont 2 difficiles à ventiler au masque
      - 2 trachéotomies chirurgicale
      - 1 Décès
  - Alors que les équipes disposées de :
    - Kit cricothyrotomie : 20 fois
    - Dispositif de ventilation transtrachéale : 14 fois

Conférence d'experts 2006

Question 4
Quel matériel d'intubation et de ventilation ?
Composition du chariot d'intubation difficile.

Le choix des dispositifs constituant un chariot d'ID doit tenir compte des algorithmes de l'équipe d'anesthésie et doit permettre de faire face à toutes les situations. La formation de tous les opérateurs susceptibles de les utiliser est impérative (grade E).

Une lame métallique doit être préférée à une lame plastique à usage unique en cas de laryngoscopie prévue difficile ou d'intubation en urgence (grade C).

Pour réaliser une oxygénation transtrachéale, il est recommandé de n'utiliser que du matériel conçu et validé pour cet usage (grade E).

L'emploi de matériel à usage unique doit être privilégié à niveau de performance technique et de sécurité d'utilisation équivalents à celui des dispositifs réutilisables.

Le matériel de prise en charge d'une ID doit être regroupé dans un chariot ou dans une valise facilement identifiable et utilisable à tout moment du jour et de la nuit (grade E). La composition du chariot d'ID recommandée par le groupe d'experts figure en annexe.

En pédiatrie, le matériel doit être adapté à la taille de l'enfant, chez le nourrisson la lame droite de Miller peut être utile. Le masque laryngé pour intubation (MLI type Fastrach) ne peut être utilisé qu'à partir de 30 kg. L'oxygénation transtrachéale et la cricothyroïdotomie ne sont pas conseillées chez le très jeune enfant (grade E).

Un set de cricothyroïdotomie est conseillé dans la mallette d'ID en médecine d'urgence (grade E).

Mannequins