Diapositive 1

Les blocs tronculaires superficiels de la face

Declerck Nicolas
Praticien hospitalier
CHRU Lille
Hôpital Roger Salengro

Diapositive 2

Introduction

- La prise en charge en urgence des plaies de la face peut poser plusieurs problèmes (anesthésie à estomac plein, fracas facial, lésions associées, …)
- Des techniques d 'anesthésie loco-régioniale existent
- Bénéfices:
  - faisabilité de ces techniques
  - facilité d 'apprentissage
  - bénéfices pour patient et médecins

Diapositive 3

Rappel anatomique

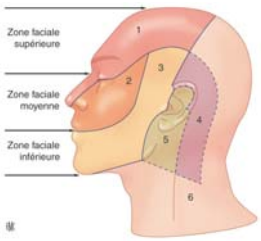

Quatre rameaux issus du nerf trijumeau sont concernés :

- rameau supra orbitaire
- rameau supra trochléaire
- rameau infra orbitaire
- rameau mentonnier

Diapositive 4

Rappel anatomique

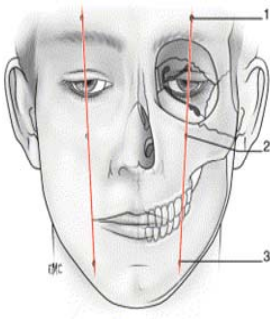

- 1- foramen supra orbitaire
- 2- foramen infra orbitaire
- 3- foramen mentonnier

Diapositive 5

Bloc du rameau supra orbitaire: territoire

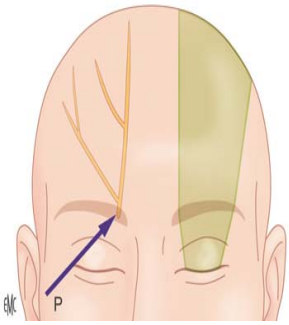

- Territoire : hémi-front, paupière supérieure
- Ponction du foramen supra orbitaire

Diapositive 6

Bloc du rameau supra trochléaire : territoire

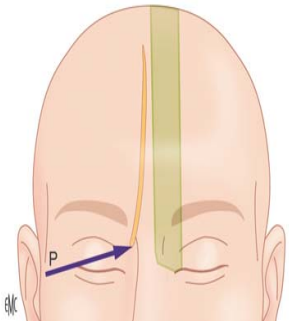

- Territoire : partie interne de l 'hémi-front, la pointe du nez et la racine du nez
- Ponction à l 'angle entre os nasal et bord supérieur et interne de l 'orbite

Diapositive 7

Bloc infra orbitaire : territoire

- Ponction du foramen infra orbitaire
- Territoire : partie médiane de la joue, partie latérale du nez, paupière inférieure, hémi lèvre supérieure
- zone d 'ombre : région temporale
- Endobuccal : dans sillon gingivo jugal, entre prémolaire et première molaire

Diapositive 8

Bloc infra orbitaire : technique endo buccale



Diapositive 9

Bloc du rameau mentonnier : territoire

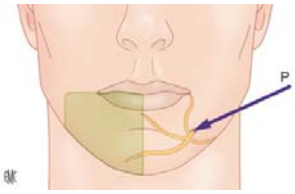

- Ponction foramen mentonnier
- Territoire : menton, hémi lèvre inférieure
- zone d 'ombre : branche ascendante du condyle
- Endobuccal : dans sillon gingivo jugal, entre première et deuxième molaire inférieure

Diapositive 10

Bloc mentonnier endobuccal

Diapositive 11

En pratique

- En urgence, chez l 'adulte : pas de prémédication
- scope disponible à tout instant

- En asepsie type ALR
- après désinfection cutanée
- ponction des foramen avec une aiguille type sous cutanée 25G sans cathétérisme
- TOUJOURS test aspiratif avant l 'injection
- injection LENTE
- ne pas cathétériser le foramen

Diapositive 12

Quel anesthésique local?

- Principe : « petit volume, faible concentration »
- aucune forme adrénalinée:
  - risque de vasospasme local
  - vascularisation importante de la face avec absorption immédiate au niveau des muqueuses,
  - taux plasmatique similaire à celui d 'une injection IV
  - organes nobles juste derrière les foramens!

- Exemple :
  - lidocaine non adrénalinée 1.5%

Diapositive 13

Quelle posologie ?

- 10 ml d 'AL suffisent pour un hémi-visage

- Supra trochléaire : 2 ml
- Supra orbitaire : 3 ml
- Infra orbitaire : 3 ml (endo buccal ou percutané)
- Mentonnier : 2 ml (endo buccal ou percutané)

Diapositive 14

Pour les enfants

- Recommandations :
  - toujours lidocaine 1% non adrénaliné
  - prémédication: atarax 0.2 mg/kg
  - utilisation de protoxyde d 'azote hors contre-indications
  - posologie : 0.1 mg/kg par site d 'injection jusqu 'à 30 kg

- Dans les faits : pas de tentative de bloc tronculaire chez les enfants de moins de 7 ans.

Diapositive 15

Effets indésirables ? Complications?

- V1 :
  - risque de parésie du muscle releveur de la paupière
- V2 :
  - hématomes, vasoconstriction de la joue
  œdème palpébral, diplopie
- V3 :
  - Pas d'effets indésirables reportés

- Pour toutes : lésions nerveuses par injection intra canalaire (compression nerveuse)

Diapositive 16

Limites?

- Zones d 'ombres : zones non couvertes par les blocs tronculaires
  - région temporale
  - branche ascendante du condyle
- Coopération du patient
- Difficulté chez l 'enfant en bas âge
- Chirurgie :
  - pas de gestes osseux, ni chirurgie profonde
  - Durée prédictible du geste long (> 45 min)

Diapositive 17

Efficacité ?

Plusieurs études réalisées

Charier D.; Pascal J.; Navez M. ; Auboyer C.; Molliex S. : Regional Blocking Techniques for Facial Soft Tissue Surgery in : *Anaesthesiology 2002; 96:A 923*

Pascal J., Simon P.G. : Blocs tronculaires en urgence pour la chirurgie tégumentaire de la face in : *EMC anesthésie locorégionale* R258 p 941

Guerin T., Cannamela A., Ageron F.X., Messai S., Empotz J., Beaka P. Prise en charge des plaies de la face par blocs tronculaires aux urgences in : *Urgence Pratique* 2004, n°64, p 5-10

Declerck N, Damata L, Garrigue D, Tavernier B, Wiel E Blocs tronculaires de la face pour chirurgie en urgence : évaluation prospective sur 25 patients, étude pilote : thèse pour le doctorat en médecine, 2008

Diapositive 18

- Efficacité :
  - aucune conversion en AG , permet la chirurgie ambulatoire
  - AG évités chez patients fragiles, estomac plein, ASA>3, polytraumatisés
  - pas d 'accidents retrouvés
  - quelques effets secondaires (diplopie)
  - peu de compléments d 'AL par le chirurgien
  - très bon taux de satisfaction pour patients et chirurgiens
  - apprentissage rapide : entre 3 et 5 pour acquérir la technique
  - bénéfice esthétique (pas d 'infiltration des berges de la plaie)

Diapositive 19

Conclusion

- Blocs tronculaires de la face :
  - technique d 'acquisition facile
    - taux de réussite élevée dès la première réalisation
    - entre 3 et 5 tentatives pour acquérir la technique
  - peu de risques ni complications
  - bénéfices chez le patient
    - AG évitées
    - ambulatoire
    - bénéfice esthétique
  - satisfaction élevée chez patients et chirurgiens